岩手県中央家畜保健衛生所　試験調査レポート

平成２２年度	分野：病態診断・病理	家畜：豚	担当：熊谷芳浩

脳室拡張を伴うグレーサー病の病理組織学的所見

【 目的 】

グレーサー病の病変は、全身の漿膜及び髄膜の線維素化膿性炎が特徴です。罹患豚３例を検索し、中枢神経病変と脳室拡張の発生機序を病理学的に検討しました。

【 成績の概要 】

60 日齢前後に神経症状を呈し死亡する豚が散見する農場から、44 日齢の死亡豚 1 頭、 42 と 95 日齢の発病豚 2 頭を材料とし病性鑑定を実施しました。結果、線維素性ないし化膿性心外膜炎，関節炎，髄膜炎がみられ、病変部から *Haemophilus parasuis* を分離し、グレーサー病と診断しました。3 例に共通して，脈絡叢炎を併発していました。１頭の脳室拡張例では，中脳水道～第四脳室に大きな炎症巣，水腫を伴った脳室上衣炎，大脳髄質の萎縮がみられました。この脳室拡張の発症機序は，炎症巣による脳脊髄液の循環障害・流路閉塞と推察されました。

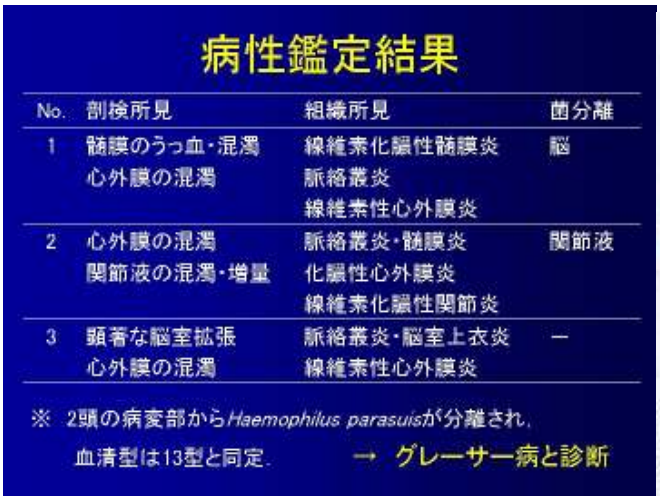

病性鑑定結果

No.	剖検所見	組織所見	菌分離
1	髄膜のうっ血・混濁 心外膜の混濁	線維素化膿性髄膜炎 脈絡叢炎 線維素性心外膜炎	脳
2	心外膜の混濁 関節液の混濁・増量	脈絡叢炎・髄膜炎 化膿性心外膜炎 線維素化膿性関節炎	関節液
3	顕著な脳室拡張 心外膜の混濁	脈絡叢炎・脳室上衣炎 線維素性心外膜炎	―

※ 2頭の病変部から*Haemophilus parasuis*が分離され，
血清型は13型と同定．　→ グレーサー病と診断

【 成績の活用 】

本病は、経過により様々な病態を示すことが明らかとなりました。神経症状を呈して死亡する豚の類症鑑別に活用できます。

【 留意事項・備考 】

類症鑑別にあたり、疫学項目の調査が重要です。

別紙

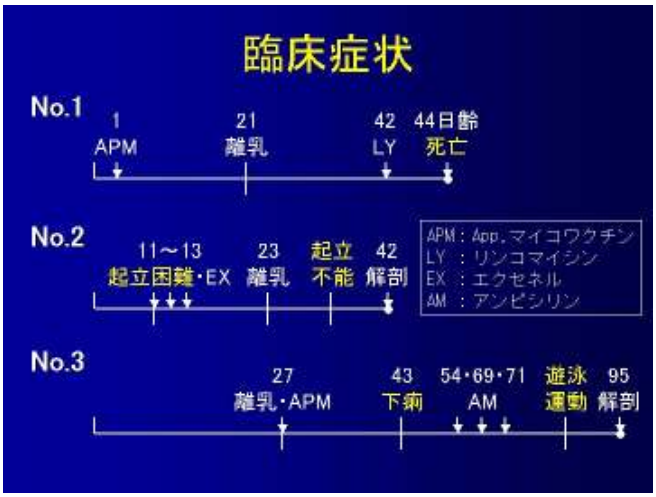

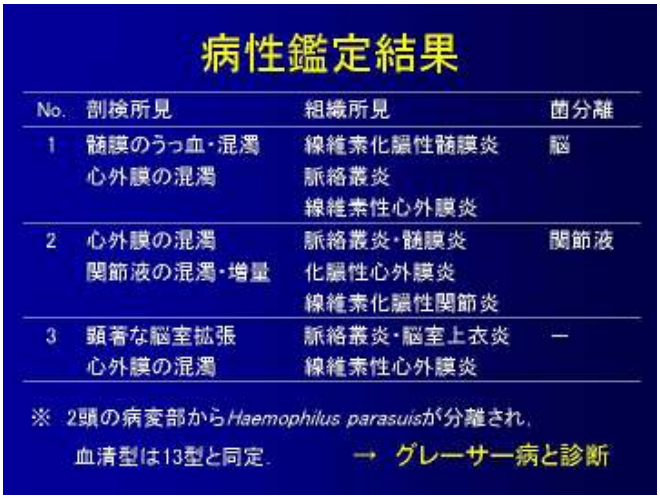

病性鑑定結果

No.	剖検所見	組織所見	菌分離
1	髄膜のうっ血・混濁 心外膜の混濁	線維素化膿性髄膜炎 脈絡叢炎 線維素性心外膜炎	脳
2	心外膜の混濁 関節液の混濁・増量	脈絡叢炎・髄膜炎 化膿性心外膜炎 線維素化膿性関節炎	関節液
3	顕著な脳室拡張 心外膜の混濁	脈絡叢炎・脳室上衣炎 線維素性心外膜炎	―

※ 2頭の病変部から*Haemophilus parasuis*が分離され、血清型は13型と同定。 → グレーサー病と診断

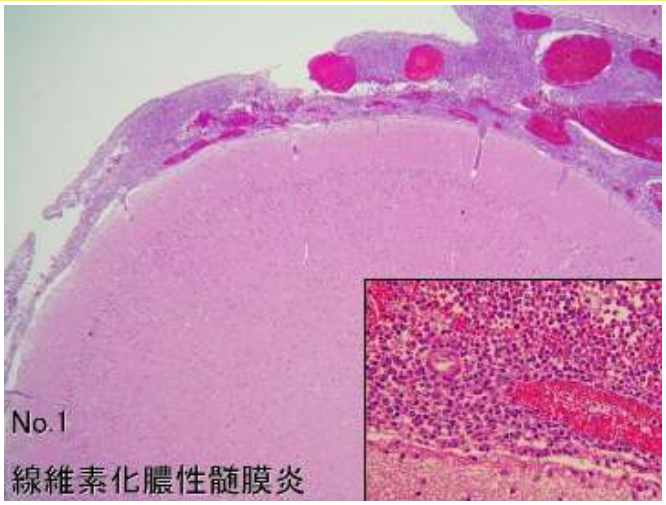

髄膜はうっ血、出血を伴い細胞浸潤により肥厚しています。挿入図は髄膜の拡大像で、好中球、リンパ球が多数浸潤しています。

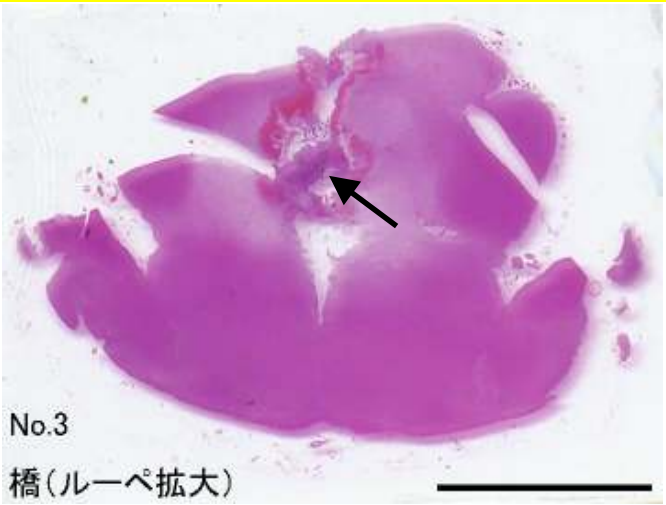

第四脳室内腔に出血を伴った突出物（矢印）

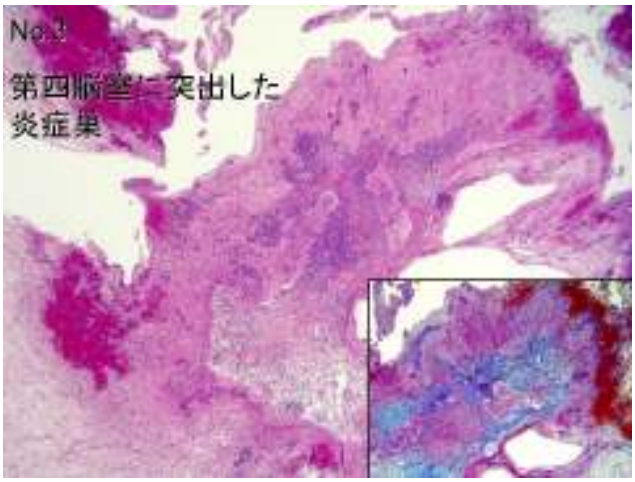

突出部は出血、水腫を伴い、炎症細胞の浸潤と線維芽細胞より構成されています。挿入図はアザン染色を示し、線維化した部分は青く染まり、器質化しています。

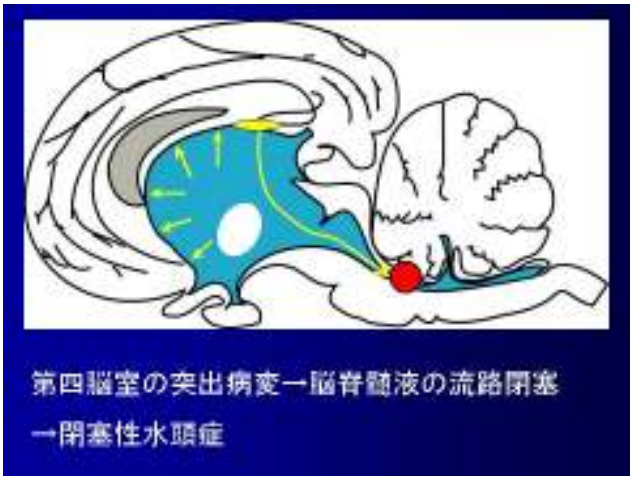

第四脳室に形成された突出病変が、脳脊髄液の流れを閉塞することにより、脳室が拡張し、閉塞性水頭症に陥ったものと考えられました。