病性鑑定通 vol.7
（令和３年 11 月発行）

黒毛和種子牛の下垂体膿瘍の一症例について

岩手県中央家畜保健衛生所

下垂体膿瘍の反芻獣での発生は稀であり、膿瘍が脳神経を圧迫し、眼瞼や下顎の麻痺、運動失調等の多様な症状がみられます。令和３年９月、急死した黒毛和種子牛が下垂体膿瘍と診断されましたので、その概要を述べます。

１　発生状況

令和３年９月、黒毛和種繁殖雌牛 11 頭規模の農場にて、３か月齢の雄子牛が後肢を伸展するような姿勢や流延がみられ治療されましたが、症状は改善せず、翌日、死亡したため剖検に供しました。当該牛は前日まで異状は認められませんでした。

２　検査成績

（１）病理学的検査

剖検により、下垂体窩に膿の貯留(図 1)、下垂体実質に膿瘍の形成がみられました（図 2)。組織学的に、下垂体前葉及び怪網にグラム陽性球菌及び桿菌を伴う大型の膿瘍が認められました。

（２）細菌学的検査

延髄及び下垂体窩の膿から *Trueperella pyogenes* 及び *Streptcoccus* 属菌が分離されました。

３　考察

以上の検査成績から、本症例は下垂体膿瘍と診断され、病変部から分離された *T. pyogenes* 及び *Streptcoccus* 属菌が原因菌として考えられました。本病の原因菌として *T. pyogenes* が多く、*Streptcoccus* 属菌もしばしば分離されることが知られています[1]。病変部から複数の細菌が分離されることもあります[2]。下垂体窩への細菌の感染経路として、既報では断角、鼻環装着による創傷、口腔内の傷、中耳炎等の感染巣からの波及、または血行性の侵入が考えられています。本症例の化膿性病変は下垂体及び怪網に限局していたことから、感染経路の特定には至りませんでした。

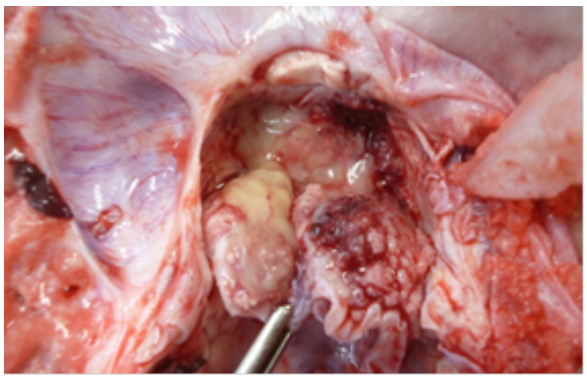

図１　下垂体窩にクリーム状の膿が貯留。

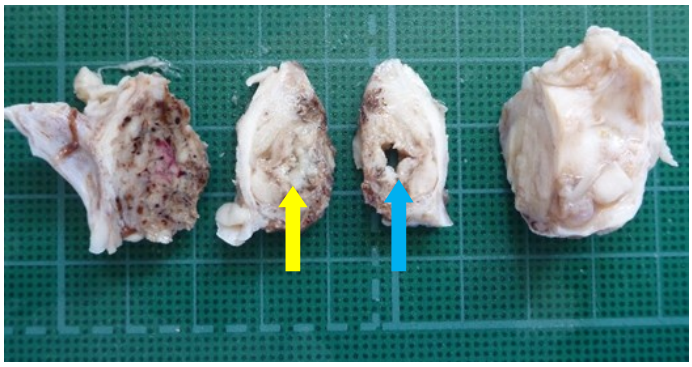

図２　下垂体の断面図。
下垂体実質に膿瘍形成（黄色矢印)。
一部は壊死、融解し、空洞形成（青矢印)。

参考文献

[1]Bradford P. Smith:Large Animal Internal Medicine, Sixth Edition, 1045, 2020
[2]Tj Parkinson:Disease of Cattle in Australasia, second Edition, 455, 2019